

Hidatidosis Pulmonar por consumo de *Psilocybe Cubensis*

*Byron René Maldonado Cabrera*¹ *Ana Lorena Ortiz Benavidez*².

1. **Médico Especialista en Medicina Interna. Profesor de la Facultad de Ciencias Médicas de la Universidad Católica de Cuenca. Cuenca Ecuador.**
2. **Médico Especialista en Pediatría. Profesor de la Facultad de Ciencias Médicas de la Universidad Católica de Cuenca. Cuenca Ecuador**

Correspondencia: Dr. Byron René Maldonado Cabrera

Correo electrónico:

Byron.maldonadoc@ucuenca.edu.ec

Dirección: Av. Loja y Av. de las Américas, Cuenca-Ecuador.

Código postal: EC010107

Teléfono: (593) 995175519

ORCID: <http://orcid.org/0000-0001-5187-999X>

Fecha de recepción: 13-10-2023

Fecha de aprobación: 11-11-2023

Fecha de publicación: 30-12-2023

Membrete Bibliográfico

Maldonado B. Ortiz A. Hidatidosis Pulmonar por consumo de *Psilocybe Cubensis*. Rev Médica Ateneo, 22. (1), pag. 50-58

Artículo Acceso Abierto

RESUMEN

La hidatidosis es una parasitosis causada por larvas de *Echinococcus Granulosus*, seis especies han sido reconocidas de las cuales tienen importancia clínica: *Echinococcus granulosus* (*E. granulosus*), *Echinococcus multilocularis*, *Echinococcus vageli* y *Echinococcus oligarthrus*(1,2). *E. granulosus*, se ha vinculado como patógeno causal de la hidatidosis pulmonar en su forma quística, es un helminto que reside en el yeyuno de su huésped definitivo, perros, cabras y otros mamíferos, produciendo huevecillos que son excretados en las heces, el hombre es un huésped intermediario, que se contagia al consumir alimentos contaminado(3,4). El 75 % de los quistes hidatídicos se localizan en el hígado, sobre todo en el lóbulo derecho, el 30 % en pulmones y alrededor del 15 % en otros

órganos como los del sistema nervioso, riñones, músculos y huesos (2,3). Se presenta el caso de un paciente varón de 18 años con consumo ocasional de *Psilocybe Cubensis* utilizado de manera recreacional, conocido como “hongo mágico”, al ser un hongo coprófilo que crece sobre el estiércol de ovejas las cuales frecuentemente son infectadas por *Echinococcus Granulosus* liberando huevos en sus heces (5). El hombre al ser un huésped intermediario se contagia por ingesta de dichos hongos, el paciente ingresó en el hospital con tos seca y dolor torácico de 1 mes de evolución se realizó exámenes complementarios con diagnóstico de quiste hidatídico pulmonar(2).

Palabras clave: *hidatidosis pulmonar, Echinococcus granulosus, Psilocybe Cubensis.*

ABSTRACT

Hydatid's is a parasitoid caused by larvae of *Echinococcus Granulosus*, six species of which have clinical importance have been recognized: *Echinococcus granulosus* (*E. granulosus*), *Echinococcus multilocularis*, *Echinococcus vageli* and *Echinococcus oligarthrus* (1,2). *E. granulosus*, has been linked as the causal pathogen of pulmonary hydatidosis in its cystic form, is a helminth that resides in the jejunum of its definitive host, dogs, goats and other mammals, producing eggs that are excreted in the feces, man it is an intermediate host, which is spread by consuming contaminated food (3,4). 75% of hydatid cysts are located in the liver, especially in the right lobe, 30% in the lungs, and around 15% in other organs such as the nervous system, kidneys, muscles, and bones (2,3). We present the case of an 18-year-old male patient with occasional consumption of *Psilocybe Cubensis* used recreationally, known as "magic mushroom", as it is a coprophilic fungus that grows on sheep dung, which are frequently infected by *Echinococcus Granulosus*, releasing eggs in their feces (5). Man, being an intermediate host, is infected by ingesting these fungi, the patient was admitted to the hospital with a dry cough and chest pain of 1 month's evolution. Complementary tests were performed with a diagnosis of pulmonary hydatid cyst(2).

Keywords: *pulmonary hydatid disease, Echinococcus granulosus, Psilocybe Cubensis.*

INTRODUCCIÓN

La hidatidosis es una zoonosis de distribución mundial, causada principalmente por el *Echinococcus granulosus* en su fase larvaria (6). Las zonas agrícolas y ganaderas, son lugares de alta prevalencia, debido a la infección que produce a los mamíferos y al ser excretado por las heces (4,7). El ser humano al ser un huésped intermediario sufre la infección afectando las larvas a varios órganos, su localización más habitual es hepática y pulmonar (>90 %) (2,8), la cual puede ser asintomática o manifestar síntomas de acuerdo con el órgano afectado o por la presencia de complicaciones (9,10). Al ser una enfermedad asintomática es poco frecuente el diagnóstico, estableciendo un diagnóstico de manera incidental en estudios radiológicos de rutina o hechos por otras causas (10–12).

Psilocybe Cubensis es una especie de hongo con propiedades alucinógenas utilizadas de manera tradicional por diversas comunidades originarias, aunque en la actualidad se ha utilizado con fines recreativos, a pesar de ser ilegal (5,13). *Psilocybe Cubensis* es una especie coprófila que fructifica en el estiércol de las praderas de áreas tropicales y subtropicales de América, Asia y Oceanía (5,14). *P. Cubensis* generalmente se encuentra en los pastizales de altura de los países andinos de América que crecen en el estiércol de ovejas cabras generalmente contaminados con huevos de *Echinococcus granulosus*(12).

PRESENTACIÓN DEL CASO

Se presenta el caso de un paciente varón de 18 años con consumo ocasional de *Psilocybe Cubensis* de forma recreativa, ingresó en el hospital con tos seca y dolor torácico de 1 mes de evolución y se realizó una radiografía de tórax y una tomografía axial. En la exploración física se encontró; signos vitales: en parámetros normales, a nivel de campo pulmonar izquierdo ausencia de murmullo vesicular en los dos tercios inferiores, a la percusión matidez en los dos tercios inferiores de dicho campo pulmonar, por lo que se realizó radiografía de tórax y posterior se complementó estudio con tomografía de tórax.

Las imágenes torácicas mostraron formación quística con presencia de nivel hidroaéreo con cápsula gruesa de 16 cm y 8 cm compatible con quiste hidatídico, por lo que se realizó anticuerpos IGG positivos por ELISA para *Echinococcus Granulosus*. Se estableció diagnóstico de hidatiasis pulmonar.

Psilocybe Cubensis es un hongo alucinógeno que contiene sustancias psicoactivas como la psilocibina, la psilocina y la baeocistina las cuales son agonistas parciales de los receptores de serotonina 5-HT_{2A} y 5-HT_{1A} en el cerebro. *Psilocybe Cubensis* es utilizado de manera recreacional, conocido como “hongo mágico” en las regiones andinas de América. *Psilocybe Cubensis* al ser un hongo coprófilo que crece sobre el estiércol de ovejas las cuales frecuentemente son infectadas por *Echinococcus Granulosus* liberando huevos en sus heces, el hombre es un huésped intermediario, que se contagia al consumir de manera recreacional *Psilocybe Cubensis* generalmente el microorganismo produce un solo quiste con predilección por el hígado y en segundo lugar por el pulmón.

Fig. No 1

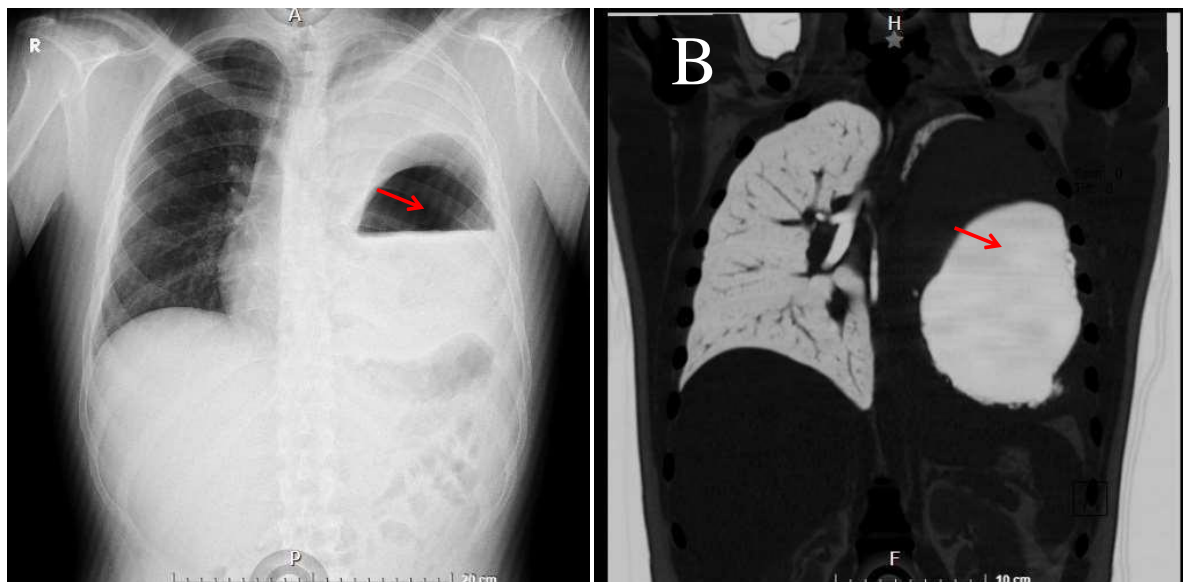


Figura No. 1. A: Radiografía de tórax, que muestra formación quística del pulmón izquierdo con presencia de nivel hidroaéreo. **B** imagen de tomografía de tórax, quiste de 16 cm de 8 cm en su diámetro máximo con nivel hidroaéreo cápsula gruesa compatible con quiste hidatídico.

DISCUSIÓN

La hidatidosis es una zoonosis, causada principalmente por el *Echinococcus granulosus* en su fase larvaria(15,16). Seis especies tienen importancia patológica en el ser humano *Echinococcus granulosus* (*E. granulosus*), *Echinococcus multilocularis*, *Echinococcus vageli* y *Echinococcus oligarthrus* (3). Las zonas agrícolas y ganaderas, son lugares de alta prevalencia de personas con hidatidosis pulmonar, el 75 % de los quistes hidatídicos se localizan en el hígado, sobre todo en el lóbulo derecho, el 30 % en pulmones representando el 90%, y alrededor del 15 % en otros órganos como los del sistema nervioso, riñones, músculos y huesos (6,12). La enfermedad puede presentarse de manera asintomática o con síntomas de acuerdo con el órgano afectado o por la presencia de complicaciones (17,18).

La afectación pulmonar suele presentarse por dolor torácico, fiebre, tos seca y disnea, entre los más frecuentes, sin embargo, se puede presentar hemoptisis, expectoración purulenta, astenia, pérdida de peso, náusea y vómito(19). A veces el diagnóstico se realiza de manera incidental en estudios radiológicos de rutina o hechos por otras causas(20).

Psilocybe Cubensis es una especie de hongo con propiedades alucinógenas utilizadas de manera tradicional por diversas comunidades originarias, aunque en la actualidad se ha utilizado con fines recreativos, a pesar de ser ilegal(14). *Psilocybe Cubensis* es una especie coprófila que fructifica en el estiércol de las praderas de áreas tropicales y subtropicales de América, Asia y Oceanía. *P. Cubensis* generalmente se encuentra en los pastizales de altura de los países andinos de América que crecen en el estiércol de ovejas cabras generalmente contaminados con huevos de *Echinococcus granulosus* (21).

La hidatidosis es una parasitosis causada por larvas de *Echinococcus Granulosus*, seis especies han sido reconocidas de las cuales tienen importancia clínica: *Echinococcus granulosus* (*E. granulosus*), *Echinococcus multilocularis*, *Echinococcus vageli* y *Echinococcus oligarthrus*. *E. granulosus*, se ha vinculado como patógeno causal de la hidatidosis pulmonar en su forma quística, es un helminto que reside en el yeyuno de su huésped definitivo, perros, cabras y otros mamíferos, produciendo huevecillos que son excretados en las heces, el hombre es un huésped intermediario, que se contagia al consumir alimentos contaminado (8,16). El 75 % de los quistes hidatídicos se localizan en el hígado, sobre todo en el lóbulo derecho, el 30 % en pulmones y alrededor del 15 % en otros órganos como los del sistema nervioso, riñones, músculos y huesos (9,18). Se presenta el caso de un paciente varón de 18 años con consumo ocasional de *Psilocybe Cubensis*

utilizado de manera recreacional, conocido como “hongo mágico”, al ser un hongo coprófilo que crece sobre el estiércol de ovejas las cuales frecuentemente son infectadas por *Echinococcus Granulosus* liberando huevos en sus heces. El hombre al ser un huésped intermediario se contagia por ingesta de dichos hongos, contrayendo así dicha enfermedad. La hidatidosis pulmonar generalmente son quistes los cuales presentan un contenido sólido que se conoce como “arenilla hidatídica” y puede ser observado en los estudios de imagen. Las localizaciones más frecuentes de los quistes son hígado (67-89%) y pulmón (10-15%). El quiste hidatídico a nivel pulmonar, por las cualidades elásticas del pulmón que presenta una escasa resistencia al crecimiento, los quistes hidatídicos pulmonares presentan un rápido aumento de tamaño que determina la aparición de síntomas clínicos, relacionados con el tamaño del quiste, la compresión de las estructuras adyacentes, además de complicaciones las mismas que pueden ser tales como la ruptura, infecciones y la diseminación del contenido quístico a través de la vía aérea lo que podría generar una exacerbación de la sintomatología(12,15,22).

Para el diagnóstico de la forma pulmonar es fundamental los antecedentes epidemiológicos, en este caso el consumo de *Psilocybe Cubensis* como vector para la transmisión de *Echinococcus granulosus* (14). Los estudios radiológicos son esenciales en el diagnóstico generalmente la ecografía al ser una técnica disponible y no costosa junto con la radiografía son indicativos para el diagnóstico por imágenes (23,24). En cuanto a la serología, se emplean hemaglutinación indirecta y ELISA como prueba de pesquisa, cuya sensibilidad oscila en 35-90% (24). La prueba negativa no descarta hidatidosis. El diagnóstico de certeza exige la visualización del escólex, directa o por estudio anatomopatológico de las membranas(22).

El quiste hidatídico en su morfología posee dos capas conocidas como: cutícula o capa externa que se genera por la respuesta inmunológica del huésped hacia el parásito y germinativa o capa prolígera, capa interna que forma parte del parásito(20). Lo signos de importancia radiológica son: el signo del “aire creciente” que es la presencia de aire entre la cutícula y la capa germinativa causado por la erosión de los bronquiolos cuando crece el quiste, el signo de “cáscaras de cebolla”, indica la presencia de un nivel hidroaéreo dentro del quiste; el signo del “camalote”, indica membranas flotando en un quiste parcialmente vacío y el signo de la “masa dentro de la cavidad”, que está dado por membranas flotando dentro de un quiste lleno de aire.(20,25)

La cirugía se indica en quistes de gran tamaño con riesgo de ruptura y quistes complicados, casos en los que se sugiere en estos albendazol, por los riesgos de complicaciones como ruptura y diseminación de los protoescolices(12,23). El tratamiento médico generalmente se lo realiza con albendazol en quistes no complicados (19).

Contribución del autor.

Maldonado B: Concepción y diseño del autor. Recolección de datos, revisión bibliográfica, escritura y análisis del artículo con lectura y aprobación de la versión final.

Ortiz A: Concepción y diseño del autor. Recolección de datos, revisión bibliográfica, escritura y análisis del artículo con lectura y aprobación de la versión final.

Información del autor (s)

Byron Maldonado Médico Especialista en Medicina Interna. Profesor de la Facultad de Ciencias Médicas de la Universidad Católica de Cuenca. Cuenca-Ecuador.

Ana Ortiz Médico Especialista en Pediatría. Profesora de la Facultad de Ciencias Médicas de la Universidad Católica de Cuenca. Cuenca-Ecuador.

Disponibilidad de datos.

Los datos fueron recolectados de revistas y bibliotecas virtuales y está a disposición.

Declaración de intereses.

Los autores no reportan conflicto de intereses.

Autorización de publicación.

Los autores autorizan su publicación en la revista Ateneo. El autor enviará firmado un formulario que será entregado por el Editor.

Consentimiento informado.

Los autore (s) deberán enviar al Editor, el consentimiento informado firmado por el paciente o sus representantes, previo a su publicación, en caso de investigación en seres humanos.

REFERENCIAS BIBLIOGRÁFICAS

1. Abad MSC, Trueba IM, Almaraz CS, Ezquibela AC, Vázquez FJR. Pulmonary hydatidosis. Chin Med J (Engl). 2014;127(13):2551.
2. Alvarez L, Agosti J, Burgos R, Figuera D. [Current therapeutic approach to pulmonary hydatidosis]. Rev Clin Esp. 1981 Apr 25;161(1):67–8.
3. Belli S, Akbulut S, Erbay G, Koçer NE. Spontaneous giant splenic hydatid cyst rupture causing fatal anaphylactic shock: a case report and brief literature review. Turk J Gastroenterol Off J Turk Soc Gastroenterol. 2014 Feb;25(1):88–91.
4. Aydogmus U, Ugurlu E. Capitonnage method selection in pulmonary hydatidosis with purse-string or interrupted suture. Niger J Clin Pract. 2021 Oct;24(10):1520–6.
5. Effects and safety of *Psilocybe cubensis* and *Panaeolus cyanescens* magic mushroom extracts on endothelin-1-induced hypertrophy and cell injury in cardiomyocytes - PubMed [Internet]. [cited 2023 Feb 14]. Available from: <https://pubmed.ncbi.nlm.nih.gov/33339902/>

6. Chen A, Eng K, Chan V. A Lesion in the Lungs: Primary Pulmonary Echinococcosis. *Am J Med.* 2022 Jan;135(1):e7–8.
7. Hanalioglu D, Terzi K, Ozkan S, Sivri M, Kurt F, Misirlioglu ED. Anaphylactic shock following minor abdominal trauma as the initial presentation of Echinococcus cyst: a case report. *BMC Pediatr.* 2022 Feb 12;22(1):89.
8. Kaskar A, Shetty V, Shetty D. Chronic pulmonary thromboembolism due to intracardiac and pulmonary hydatidosis. *Asian Cardiovasc Thorac Ann.* 2020 Nov;28(9):610–2.
9. He T, Sun X, Zhang Z, Xu B, Liu W. Cystotomy with Non-Capitonnage in Treating Children with Pulmonary Hydatid Disease. *Ann Thorac Cardiovasc Surg Off J Assoc Thorac Cardiovasc Surg Asia.* 2022 Feb 20;28(1):41–7.
10. Equinococosis cerebral: reporte de un caso y revisión de la literatura - PubMed [Internet]. [cited 2023 Feb 14]. Available from: <https://pubmed.ncbi.nlm.nih.gov/34426035/>
11. Equinococosis quística hepática en Australia: una actualización sobre el diagnóstico y el tratamiento - PubMed [Internet]. [cited 2023 Feb 14]. Available from: <https://pubmed.ncbi.nlm.nih.gov/29024292/>
12. González L R, Riquelme U A, Reyes M R, Alarcón O F, Spencer L L, Barra M S, et al. [Features of pulmonary hydatidosis in 368 patients admitted to a regional hospital]. *Rev Med Chil.* 2020 Jun;148(6):762–71.
13. DNA Authentication and Chemical Analysis of Psilocybe Mushrooms Reveal Widespread Misdeterminations in Fungaria and Inconsistencies in Metabolites - PubMed [Internet]. [cited 2023 Feb 14]. Available from: <https://pubmed.ncbi.nlm.nih.gov/36445079/>
14. Identificación de alérgenos de esporas de Psilocybe cubensis mediante inmunopresión - PubMed [Internet]. [cited 2023 Feb 14]. Available from: <https://pubmed.ncbi.nlm.nih.gov/8453314/>
15. Aqqad A, Hamdi B, Louhaichi S, Khalfallah I, Attia M, Zairi S, et al. Giant pulmonary hydatid cyst in children. *Arch Pediatr Organe Off Soc Francaise Pediatr.* 2021 May;28(4):273–7.
16. Paredes S, Torres J, Muenca P, Schnettler D. [Hepatopulmonary hydatidosis: pediatric case report and literature review]. *Medwave.* 2014 Dec 15;14(11):e6053.
17. Hidatidosis pulmonar: tratamiento quirúrgico y seguimiento de 240 casos - PubMed [Internet]. [cited 2023 Feb 14]. Available from: <https://pubmed.ncbi.nlm.nih.gov/10647832/>
18. Pishori T, Azami R, Ali SM. Hydatidosis: experience with hepatic and pulmonary hydatid disease. *JPMA J Pak Med Assoc.* 1998 Jul;48(7):205–7.
19. Dakak M, Caylak H, Kavakli K, Gozubuyuk A, Yucel O, Gurkok S, et al. Parenchyma-saving surgical treatment of giant pulmonary hydatid cysts. *Thorac Cardiovasc Surg.* 2009 Apr;57(3):165–8.

20. Ali V, Martinez E, Duran P, Villena E, Deplazes P, Alvarez Rojas CA. Past and present of cystic echinococcosis in Bolivia. *PLoS Negl Trop Dis*. 2021 Jun;15(6):e0009426.
21. Gotvaldová K, Hájková K, Borovička J, Jurok R, Cihlářová P, Kuchař M. Stability of psilocybin and its four analogs in the biomass of the psychotropic mushroom *Psilocybe cubensis*. *Drug Test Anal*. 2021 Feb;13(2):439–46.
22. Moreno-Galeana S, Mora-Muñoz VS, Marmolejo-Estrada J, Servín-Torres E. Recurring hydatid cyst in abdominal cavity. A case report. *Cir Cir*. 2021;89(S2):45–58.
23. Nadir A, Kaptanoglu M. Surgical management of pulmonary hydatidosis. *ANZ J Surg*. 2007 Sep;77(9):800–1.
24. Vaideeswar P, Agnihotri MA, Hira P. Unusual manifestations of pleuro-pulmonary hydatidosis. *Indian J Pathol Microbiol*. 2012;55(1):111–2.
25. Pedraza MI, Merino-Quijano M, Utiel-Monsálvez E, Mulero P, Rodríguez-Velasco M, Ailagás-De las Heras JJ, et al. [Radiological and surgical characteristics of a case of recurring spinal hydatidosis]. *Rev Neurol*. 2013 Feb 16;56(4):220–4.